CEHMOB-MG | Centro de Educação e Apoio para Hemoglobinopatias

PAE

# MANIFESTAÇÕES OCULARES EM PACIENTES DO AMBULATÓRIO DE DOENÇA FALCIFORME DO HOSPITAL SÃO GERALDO – HC/UFMG

*Ulisses Roberto dos Santos, Fernanda Spinassé Agostini, Ana Luiza Murta Di Flora, Daniel Vitor Vasconcelos-Santos*

Hospital São Geraldo – HC / UFMG

Belo Horizonte - MG

## INTRODUÇÃO

A doença falciforme é uma doença genética decorrente de mutação em que o ácido glutâmico é substituído por um aminoácido de valina (hemoglobina S) ou lisina (hemoglobina C) na posição 6 da cadeia β da hemoglobina (Hb). Em circunstâncias fisiológicas (hipóxia, acidose) a hemoglobina anormal assume conformação anômala que leva a deformação das hemácias. Como resultado, o fluxo sanguíneo na microcirculação é comprometido. Nas talassemias (Thal), embora a Hb seja normal, a sua produção está quantitativamente reduzida.

Indivíduos normais apresentam genótipo HbAA (homozigose). A chamada anemia falciforme ocorre quando o indivíduo é HbSS (homozigose). Quando o indivíduo herda de um progenitor a HbA e do outro a HbS, diz-se que ele possui o traço falciforme (heterozigose). Também encontramos indivíduos HbSC e HbS-Thal (chamados duplo heterozigotos).

A doença falciforme afeta quase todos os leitos vasculares do corpo. Sabe-se entretanto, que as alterações oculares são mais frequentes e graves nos genótipos SC e S-Thal, ao passo que as alterações sistêmicas mais graves ocorrem em pacientes com HbSS. Acredita-se que isto decorra em parte pelas taxas de hemoglobina mais baixas nestes últimos. Quase todas as estruturas oculares podem ser afetadas na doença falciforme. As manifestações mais graves se dão no segmento posterior do olho. Até 40% dos pacientes com HbSC e 20% dos pacientes HbSS podem desenvolver retinopatia proliferativa. O aumento da sobrevida destes pacientes tem aumentado o número de complicações oftalmológicas, com potencial cegueira.

## OBJETIVOS

Estudar a ocorrência de manifestações oculares nos pacientes atendidos no Ambulatório de Doença Falciforme do Hospital São Geraldo, correlacionando a ocorrência destas manifestações com características clínicas dos pacientes, como idade, sexo, genótipo e taxa de hemoglobina.

## METODOLOGIA

Foram estudados os prontuários dos pacientes atendidos no referido ambulatório, durante período de julho de 2013 a setembro de 2014. Dados clínicos, da avaliação oftalmológica e de exames de imagem foram coletados e registrados em banco de dados. O estudo das associações entre os achados e variáveis como sexo e genótipo foi feito pelo teste do Qui-quadrado, quando aplicável. Quando não, optou-se pelo teste exato de Fisher. As variáveis como idade e taxa de hemoglobina forma avaliadas pela prova de Mann-Whitney. O nível de significância das análises foi de 0,05. Os softwares estatísticos utilizados foram o SSPS18 e o R Core Team.

## RESULTADOS

Ao todo, foram incluídos 116 pacientes atendidos no período do estudo. Destes, 60 (51,7%) eram do sexo masculino e 56 (48,3%) do sexo feminino. A idade variou entre 3 e 76 anos (média de 22,54 anos). Já a hemoglobina basal média foi de 7,5dg/L. Cinquenta (43,1%) pacientes apresentavam genótipo HbSS, 57 (49,1%) eram HbSC, 2 (1,7%) HbS-Thal; em 7 (6,4%) o genótipo era desconhecido.

Figura 1: Vasos em vírgula na conjuntiva bulbar

Figura 2: Sinal do disco

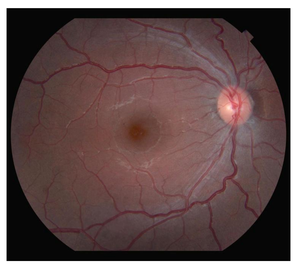

Figura 3: Aumento da tortuosidade vascular

Figura 4: *Black sunburst*

Figura 5: Obstrução vascular periférica e anastomoses arteriovenosas à angiofluoresceinografia (AFG)

Figura 6: *Seafan* e marcas de laser à AFG.

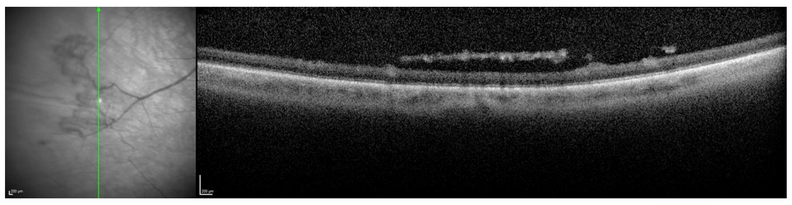

Figura 7: *Seafan* à tomografia de coerência óptica espectral (SD-OCT)

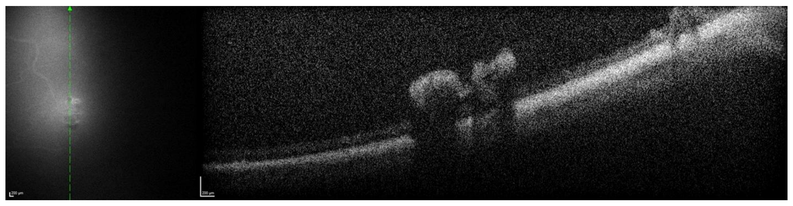

Figura 8: Hemorragia vítrea em tomografia de coerência óptica

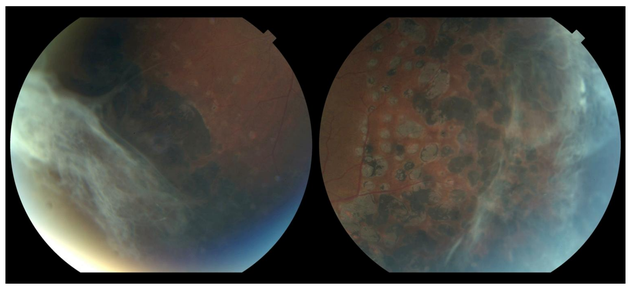

Figura 9: Descolamento tracional de retina, cercado por marcas de *laser.*

As alterações observadas ao exame clínico e também à AFG e SD-OCT estão elencadas na Tabela 1:

**TABELA 1: Frequência de achados oculares à biomicroscopia e oftalmoscopia**

| BIOMICROSCOPIA | | OFTALMOSCOPIA | |
|---|---|---|---|
| **Vasos em vírgula (Fig. 1)** | **38 (32,8%)** | **Hemorragia vítrea (Fig. 8)** | **1 (0,9%)** |
| **Icterícia** | **12 (10,3%)** | **Estrias angioides** | **1 (0,9%)** |
| **Atrofia iriana** | **5 (4,3%)** | **Obstrução arteriolar (Fig. 5)** | **7 (6,0%)** |
| **Hemorragia vítrea (Fig. 8)** | **1 (0,9%)** | **Anastomose AV (Fig. 5)** | **5 (4,3%)** |
| **Outros (catarata, recesso iriano)** | **9 (7,8%)** | **Depressão macular** | **5 (4,3%)** |
| | | ***Salmon patch*** | **1 (0,9%)** |
| | | ***Black sunburst* (Fig. 4)** | **16 (13,8%)** |
| | | **Corpúsculos iridescentes** | **2 (1,7%)** |
| | | **Sea fan (Fig. 6 e 7)** | **5 (4,3%)** |
| | | **Descolamento tracional de retina (Fig. 9)** | **5 (4,3%)** |
| | | **Tortuosidade vascular (Fig. 3)** | **30 (25,9%)** |
| | | **Outros (hemorragia retiniana, gliose)** | **35 (30,2%)** |

As alterações biomicroscópicas em geral foram mais frequentes em indivíduos do sexo masculino (67,3%), ao passo que as oftalmoscópicas foram mais frequentes em indivíduos do sexo feminino (69%). Quanto aos genótipos, as alterações biomicroscópias foram mais frequentes em indivíduos HbSS (60,9%), enquanto as manifestações oftalmoscópicas foram mais frequentes em indivíduos HbSC e HbS-Thal (63,5%).

## DISCUSSÃO/CONCLUSÃO

A doença falciforme tem alta prevalência em nosso meio e dependendo do genótipo a ocorrência de complicações oculares graves pode ser significativa. O nosso estudo mostrou maior frequência de alterações biomicroscópicas no genótipo SS. Atribuímos isto ao fato da icterícia e os vasos em vírgula serem mais frequentes nestes pacientes. A ocorrência maior de complicações oftalmoscópicas em pacientes HbSC está em acordo com a literatura.

Quanto à maior prevalência de alterações biomicroscópicas no sexo masculino, esta também parece estar relacionada ao genótipo, pois dos 50 pacientes HbSS 30 eram do sexo masculino e, dos 12 pacientes ictéricos, 8 eram também masculinos. Não pudemos encontrar associação entre os níveis de hemoglobina e a presença de alterações oculares.

Em conclusão, manifestações oftalmológicas são frequentes nos pacientes com doença falciforme.

## BIBLIOGRAFIA

1- Goldberg MF. Sickle cell retinopathy. In: Duane TD, Jaeger EA, Goldberg MF, eds. Clinical Ophthalmology. Philadelphia: JB Lipincott; 1989:1-45.
2-Paton D. Conjuntival sign of sickle cell disease. Arch. Ophthalmol. 1961;66:90-4.
3- Goldbaum MH. Retinal depression sign indicating small retinal infarct. Am J. Ophthalmol.1978;86:45-55.
4- Elagouz M, Jyothi S, Gupta B et al. Sickle cell disease and the eye: old and new concepts. Surv Ophthalmol 2012;55(4):359-77.
5-Fadugbagbe AO, Gurgel RQ, Mendonça CQ et al. Ocular manifestations of sickle cell disease. Ann Trop Paediatr 2010;30(1):19–26.
6-Scott AW, Lutty GA, Goldberg MF. Hemoglobinopathies. In: Ryan, SJ (Org). Retina. 5 ed. New York: Elsevier-Saunders, 2013, pp.1071-1082.
7-Tibbetts MD, Ho AC. Hemoglobinopathies. In: Yanoff M, Duker J (Org). Ophthalmology. 4 ed. New York: Elsevier-Saunders, 2014, pp.555-9.

CEHMOB-MG NUPAD UFMG FUNDAÇÃO HEMOMINAS GOVERNO DE MINAS SUS Ministério da Saúde GOVERNO FEDERAL BRASIL